



2022년 대한임상건강증진학회  
추계학술대회

일차 진료에서 흔한 치과진료들

김형규 (제아치과)




대한임상건강증진학회  
Korean Society for Health Promotion and Disease Prevention





대한임상건강증진학회  
Korean Society for Health Promotion and Disease Prevention

치과, 치과치료, 충치치료, 스케일링  
- 좋아하는 사람이 존재할까요?



## 치아는 오복 중 하나?

- 인생의 바람직한 조건인 수(壽)·부(富)·강녕(康寧)·유호덕(攸好德)·고종명(考終命)의
- 다섯가지 복.

- 수 : 장수. 오래 사는 것
- 부 : 부유하고 풍족하게 사는 것
- 강녕 : 일생 동안 건강하게 사는 것
- 유호덕 : 덕을 좋아하고 실천하며 사는 것 - 귀(貴)
- 고종명 : 죽음을 깨끗이 하자는 것 - 자손중다(子孫衆多)

치아 - 수, 강녕, 고종명과 관련. 건강하기 위해서는 치아가 중요함을 강조.

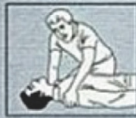



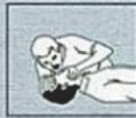## 양치질의 중요성 ?

### 양치질의 중요성

1.환자발견



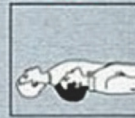2.기도를 확보한다



3.구강대구강  
인공호흡실시



?



ZEAH  
DENTAL HOSPITAL

## 양치질? 養齒질?

- 이를 닦고 물로 입 안을 가시는 일  
치약이나 소금으로 이를 닦고
  - 양치질액으로 입 안을 가셔내는 일
  - 두산백과 : 養齒질  
한자를 빌려 '養齒'로 적기도 한다. - 표준국어대사전
- 고려시대 문헌인 <계림유사>에는 '양지'  
조선시대 문헌 <역어유해>에는 양치질을 '양지물다'라고 기록.  
양지?
- 버드나무 류(柳) 버드나무 양(楊)



ZEAH  
DENTAL HOSPITAL

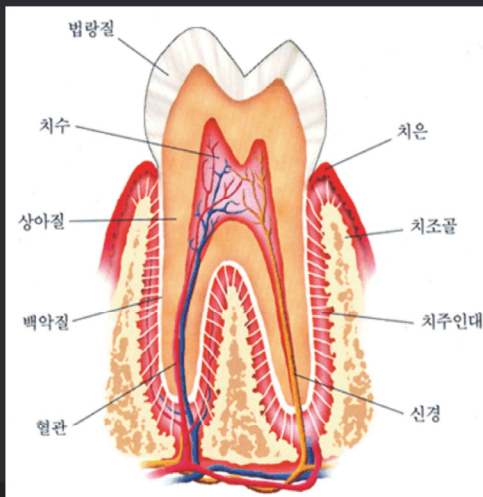


## '양지'(楊枝) ' = '버드나무 가지'

- 연산군 12년 2월 28일
- 봉상사의 중에게 '양치질하는 나무를 만들어 바치라'고 명함.
- 임금은 소독이 잘 된다는 버드나무로 칫솔을 만들어 양치질
- 한국어 '양지(楊枝)'는 일본으로 건너가서
- '요지'로 읽는데 '이쑤시개'를 뜻하는
- 일본말 요지(楊枝, ようじ)로 사용 -> 역수입



## 치아와 주변 조직



## 치과 내원 이유

1. 잇몸에서 피가 나요, 이가 흔들려요.  
-치은염, 풍치, 치주질환
- 2. 이가 시려요  
-교합면 마모, 치경부 마모, 치은퇴축, 충치
- 3. 이가 아파서 잠도 못 잤어요. 어디가 아픈지도 모르겠어요.  
- 급성치수염, 치근단 농양
- 4. 씹을 때 이가 아파요. 시큰해서 음식을 씹을 수가 없어요.  
-치아에 금이 간 경우
- 5. 입냄새가 나요. 구취

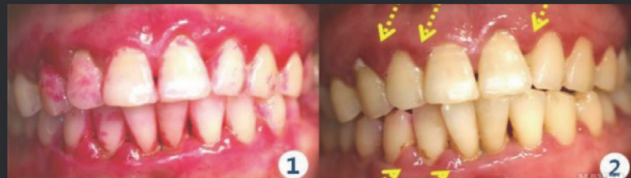

## 잇몸관련 통증

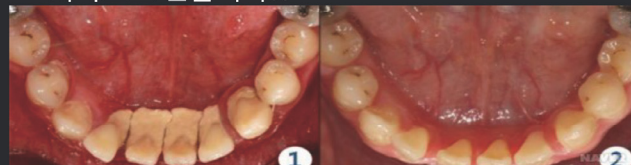- 초기의 잇몸 질환 - 치은염
- 증상 - 무증상, 잇몸발적, 양치질을 할 때 잇몸에서 피가 나게 되며  
염증의 진행에 따라 입 냄새가 날 수도 있습니다.
- 생활습관 개선 및 간단한 치료로 회복할 수 있지만, 염증이 심해질  
경우에는 치아 주위 조직에까지 염증이 생기는 치주염으로 진행
- 환자가 느끼는 심각한 통증이나 증상이 없음.



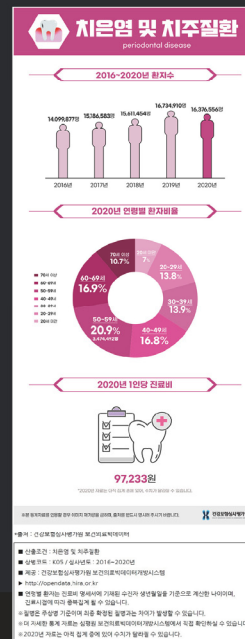

## 치태, 치면 세균막



- 세균 + 음식물찌꺼기 + 산 = 세균덩어리
- 치석으로 변합니다!!

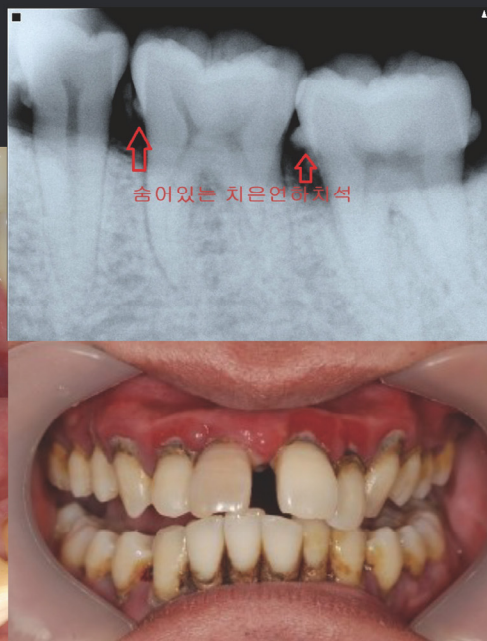
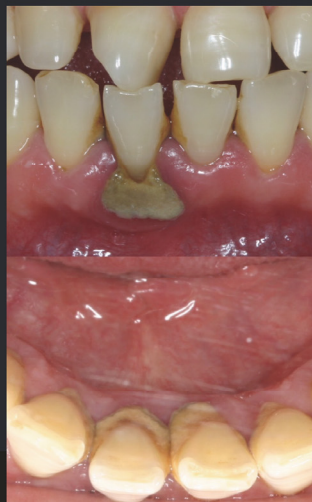
## 치과 외래 다빈도 상위 10위 질병 - 치은염 및 치주질환



Z E A H  
DENTAL HOSPITAL

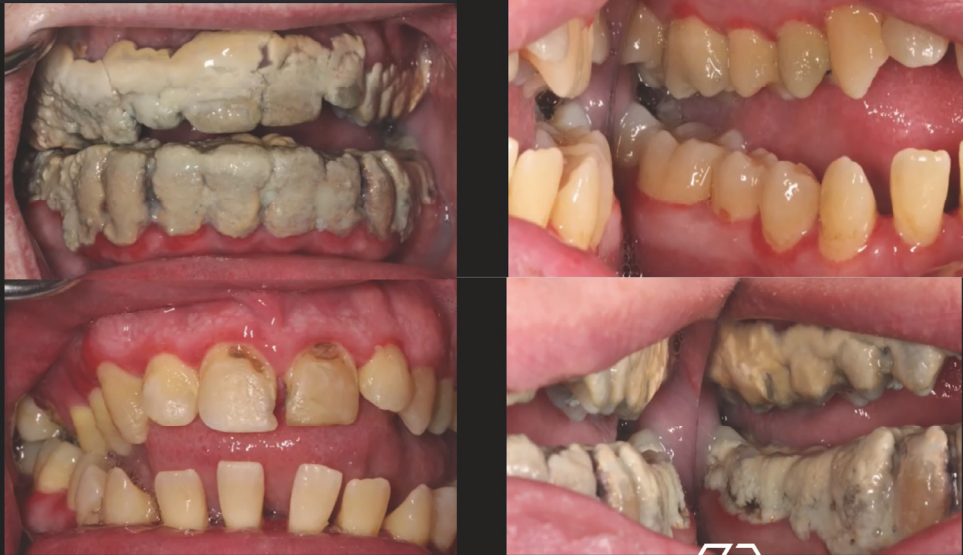치주질환, 풍치  
; 이가 흔들려요



ZEAH  
DENTAL HOSPITAL



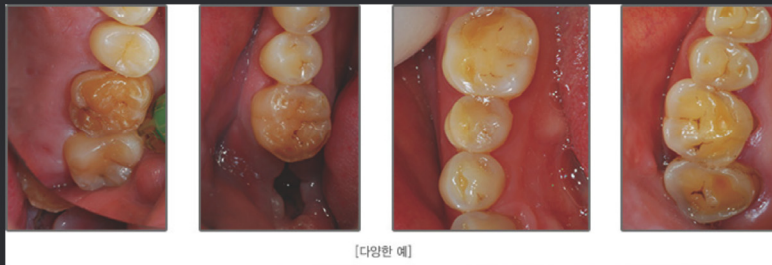
20년 동안 양치질을 안한다면?



 ZEAH  
DENTAL HOSPITAL

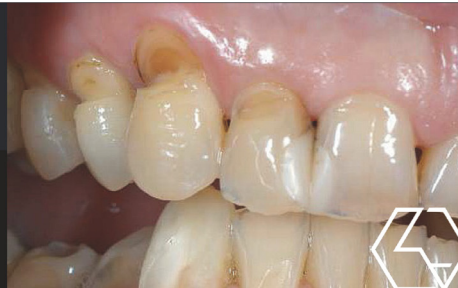이가 시려요 ; 다양한 원인이 존재합니다.

• 1. 교합면 마모



[다양한 예]

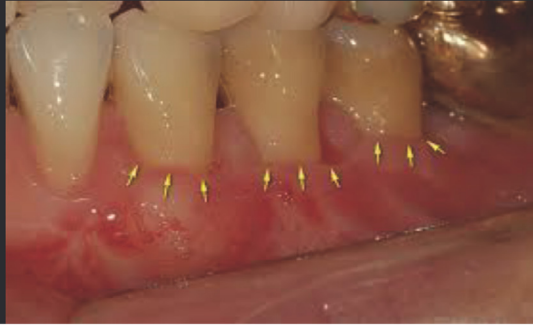• 2. 치경부 마모



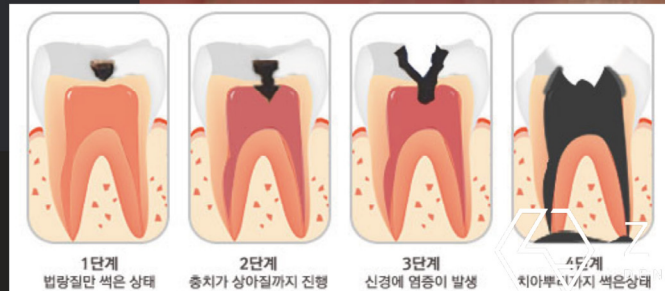 ZEAH  
DENTAL HOSPITAL

이가 시려요 ; 다양한 원인이 존재합니다.

- 3. 치은퇴축



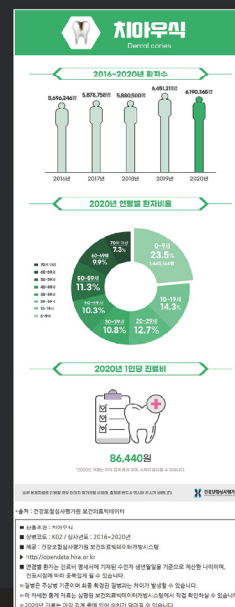

• 4. 총치



E A H  
TAL HOSPITAL

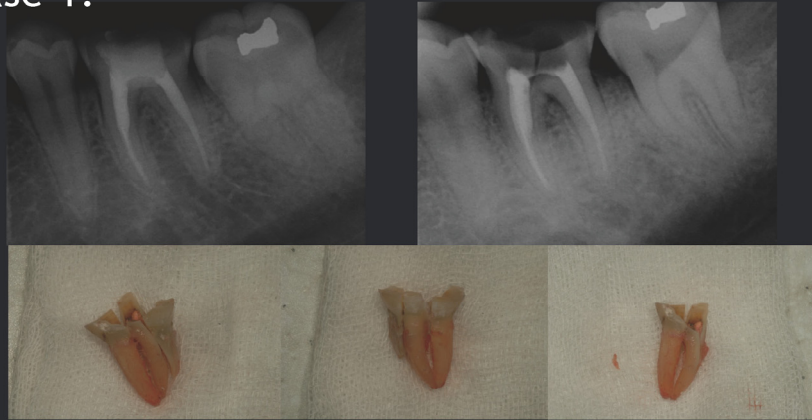## 치과 외래 다빈도 상위 10위 질병 치아우식 - 충치 : 단계별 치료

## 치아우식 - 충치 : 단계별 치료



Z E A H  
DENTAL HOSPITAL

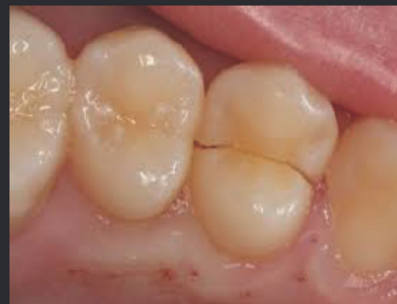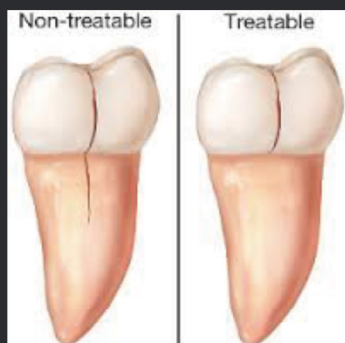신경치료 후 이가 깨졌어요  
case 1.



신경치료를 마무리하신 환자분인데 신경치료하고 나서 안아프니 마무리하러  
안오시다가 5개월 뒤에 치아가 부러져서 내원하심  
안 아프다고 보철의 필요성을 깨닫지 못하신듯함.

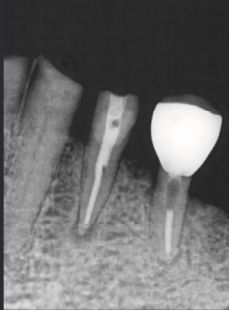


음식물을 먹을 때 이가 아파요  
; 씹었다가 뗄 때 시큰해요 - 치아파절, crack tooth

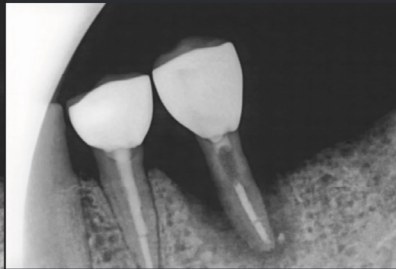




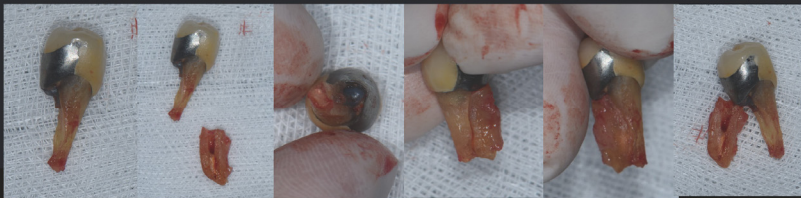## 치아파절 case 1.



2021.05.13



2022.02.09

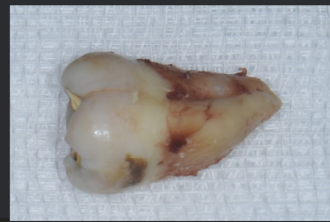
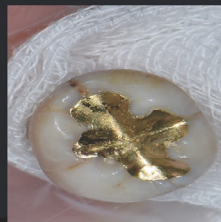
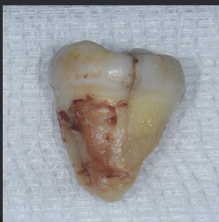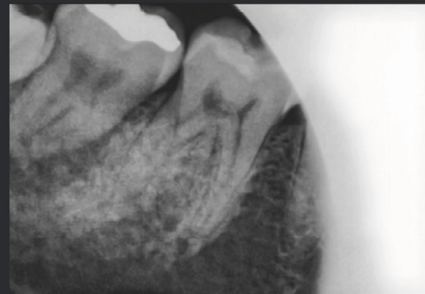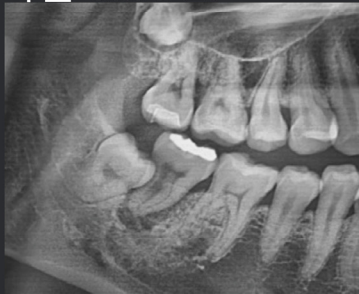뼈가 갑자기 많이 녹는 경  
우 원인을 찾아보면  
뿌리쪽이 뿌러진 경우가 많  
습니다



ZEAH  
DENTAL HOSPITAL

## 치아파절 case 2.

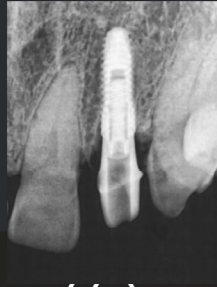
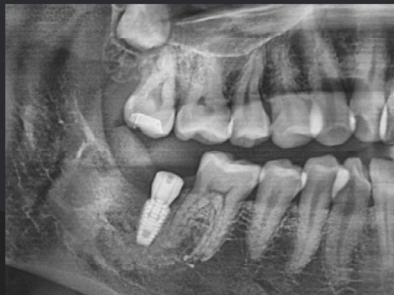
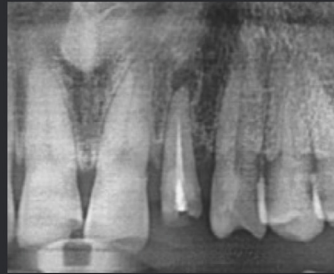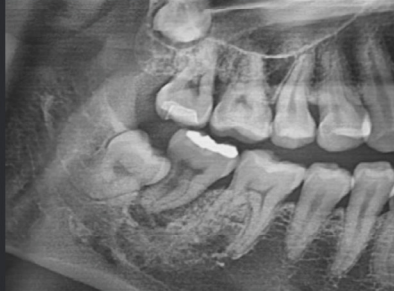타치과에서 Gold Inlay(보철물)치료를 받은 후, 몇개월 되지않아  
심한 통증을 호소하며 내원하신 환자분.  
뿌리 주변뼈가 많이 녹아서 발치를 하였습니다



ZEAH  
DENTAL HOSPITAL

## 임플란트 치료 case 1. 2.

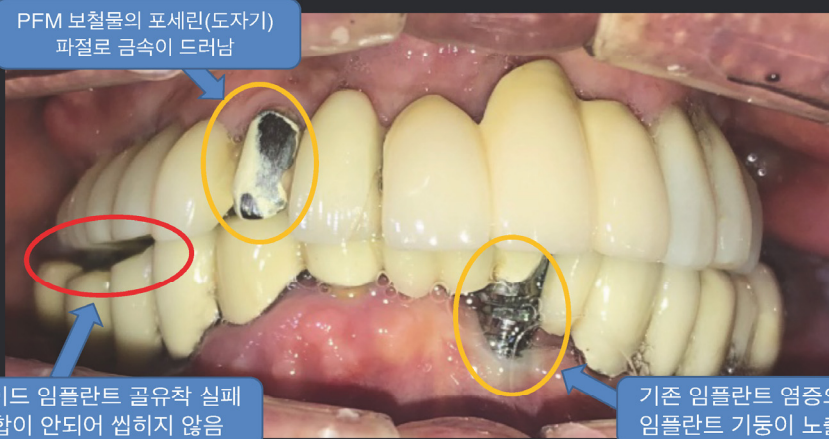

발치후 임플란트 식립



ZEAH Full mouth rehabilitation\_ 이 OO 21047

## Pre-operative intraoral photographs



PFM 보철물의 포세린(도자기)  
파절로 금속이 드러남

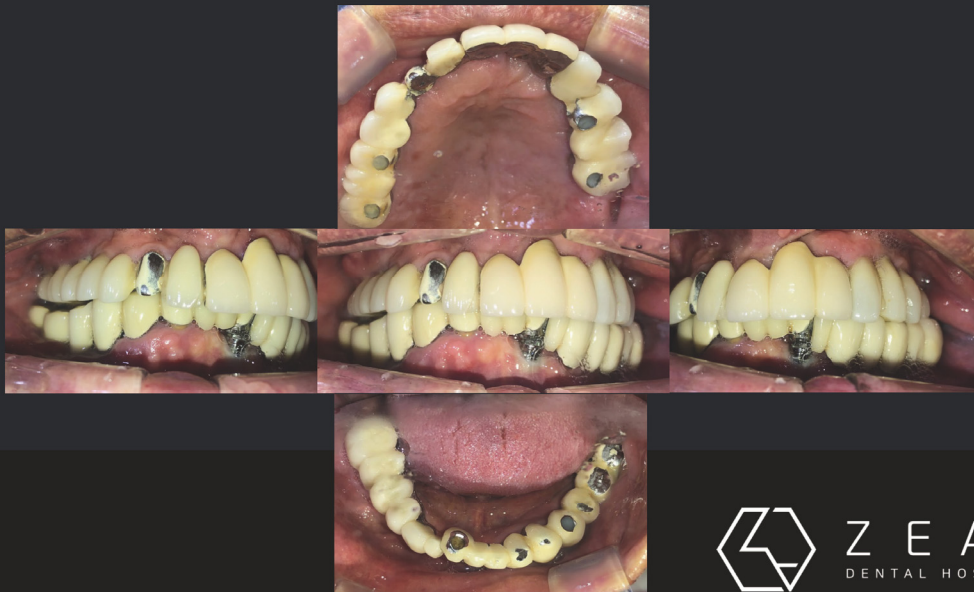블레이드 임플란트 골유착 실패  
교합이 안되어 씹히지 않음

기존 임플란트 염증으로  
임플란트 기둥이 노출됨



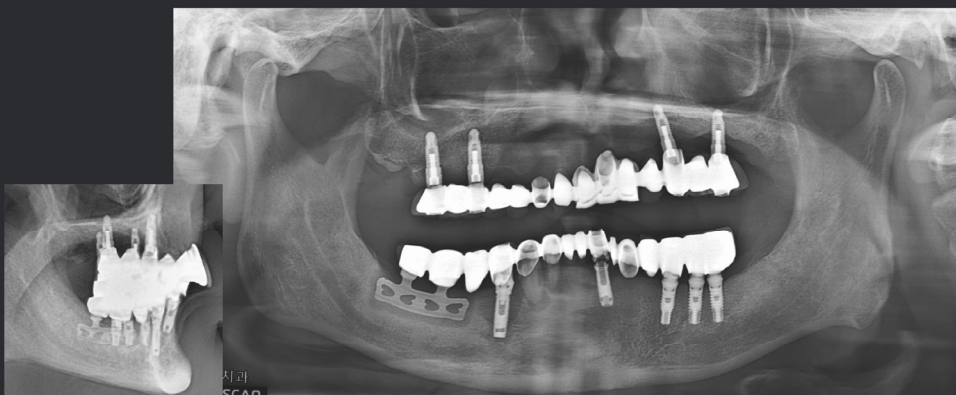ZEAH Full mouth rehabilitation\_ 이 OO 21047

### Pre-operative intraoral photographs



ZEAH Full mouth rehabilitation\_ 이 OO 21047

### Pre-operative panoramic radiographic image

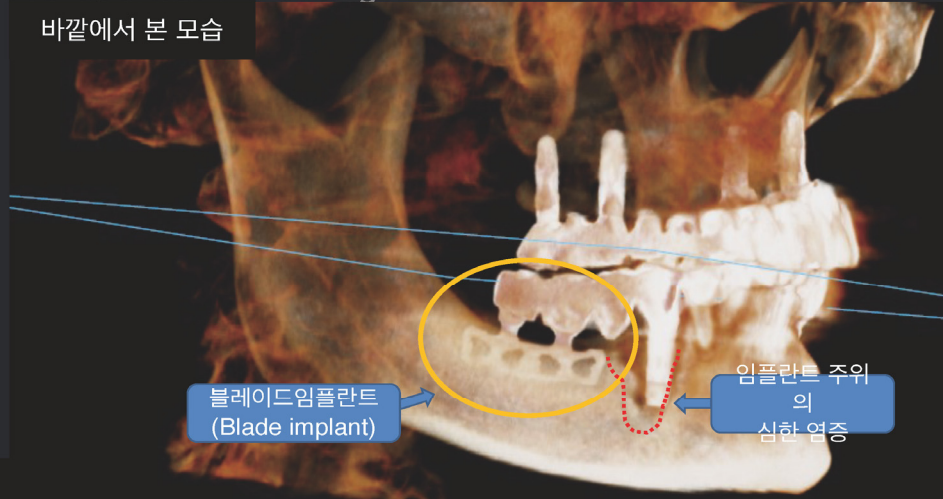




ZEAH Full mouth rehabilitation\_ 이 OO 21047

### Pre-operative CT image

바깥에서 본 모습



블레이드임플란트  
(Blade implant)

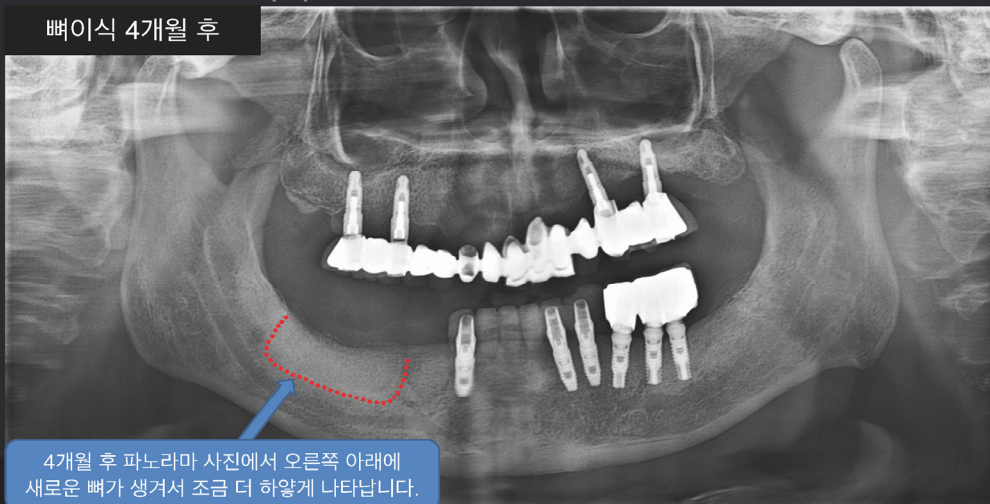
임플란트 주위  
의  
심한 염증



ZEAH Full mouth rehabilitation\_ 이 OO 21047

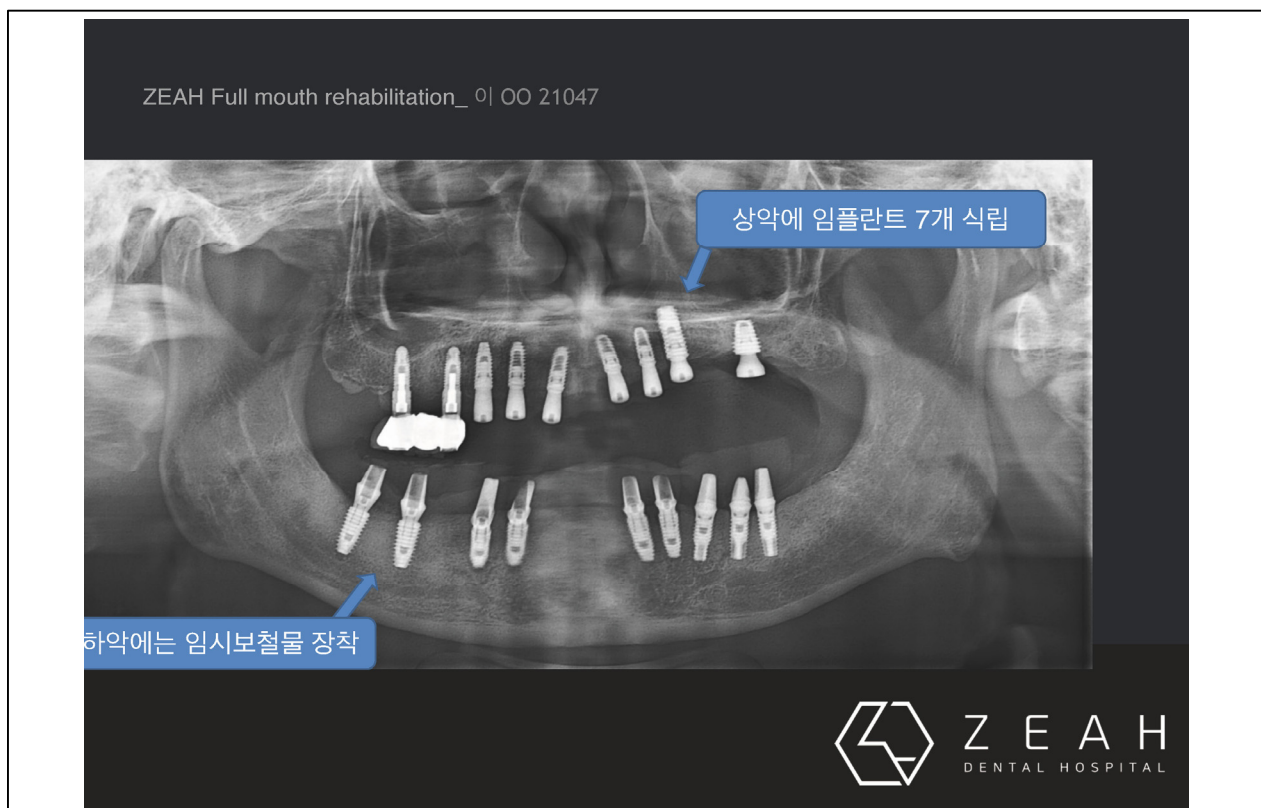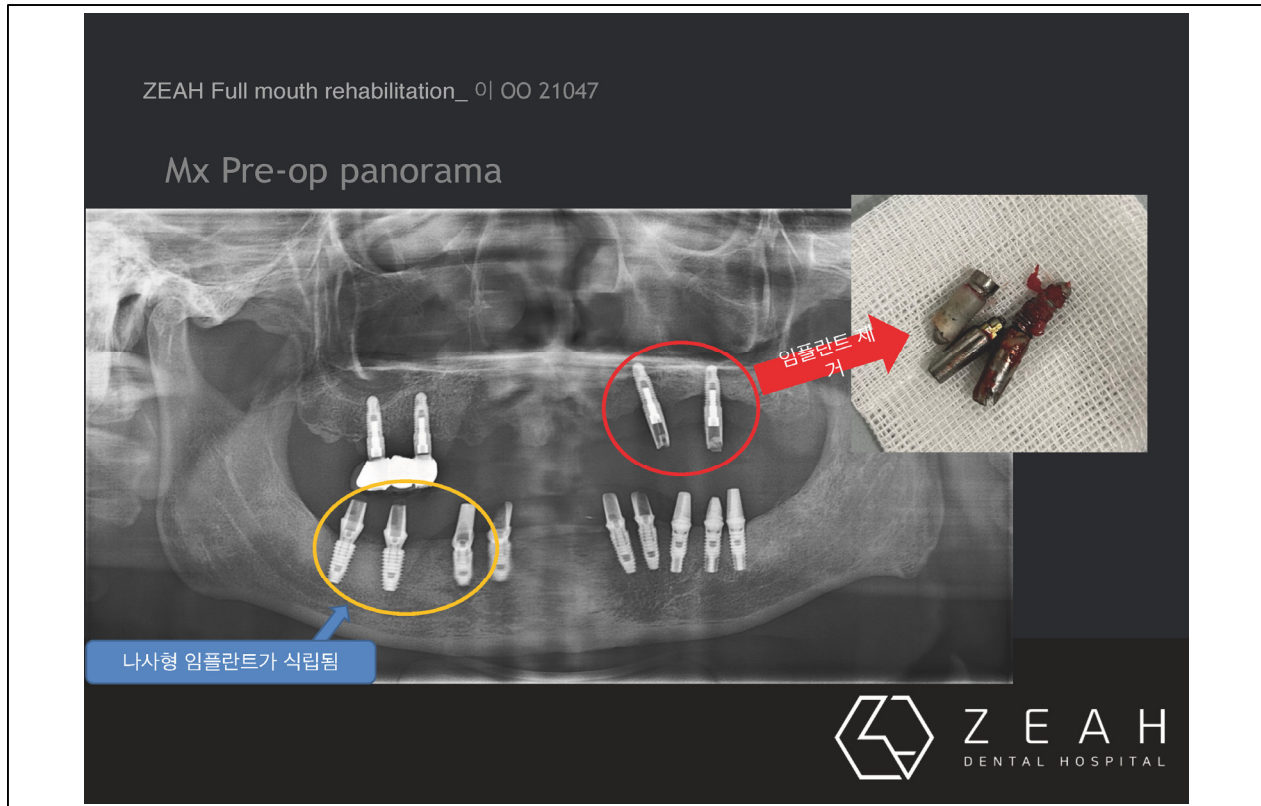
### #40 번째 Pre-op panorama

뼈이식 4개월 후



4개월 후 파노라마 사진에서 오른쪽 아래에  
새로운 뼈가 생겨서 조금 더 하얗게 나타납니다.

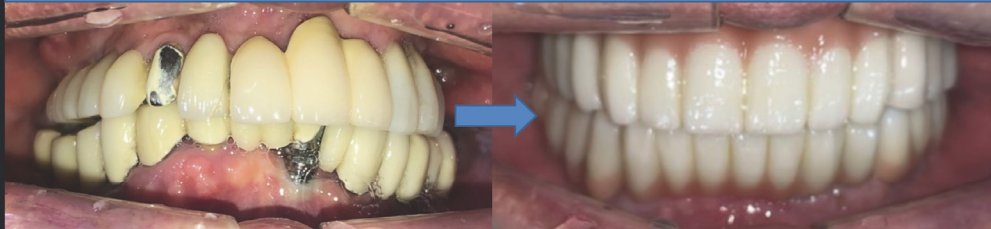




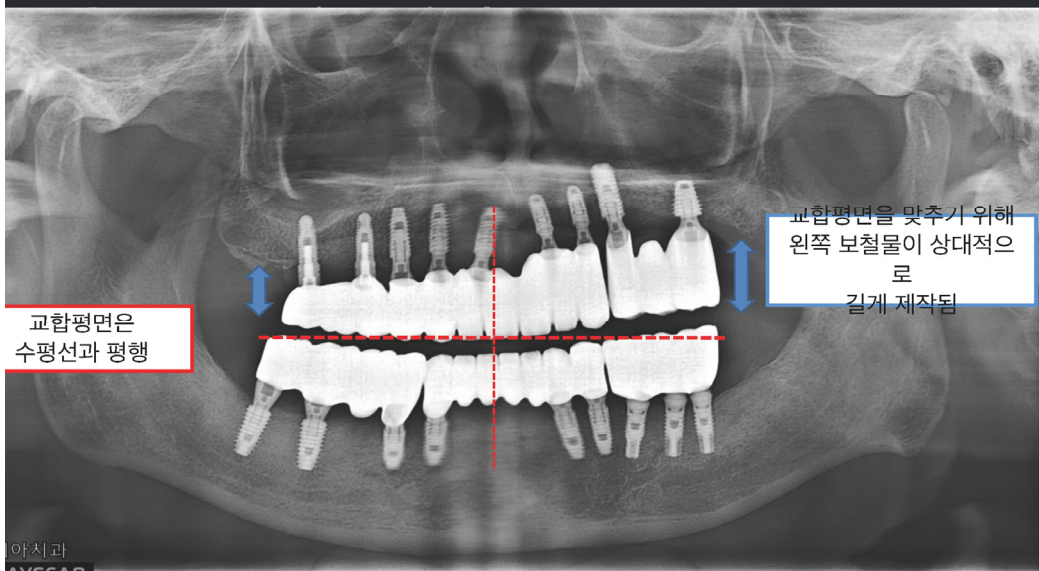
ZEAH Full mouth rehabilitation\_ 이 OO 21047

## Intraoral photograph of definitive restoration

임플란트 재수술과 재보철로 전체 임플란트 완성



ZEAH Full mouth rehabilitation\_ 이 OO 21047



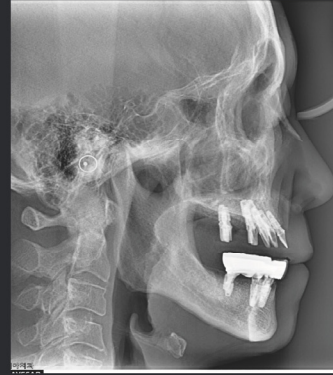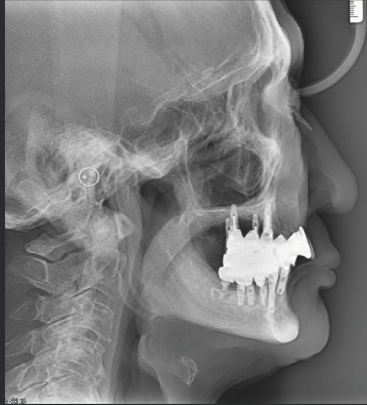아치과  
AVSCAD





ZEAH Full mouth rehabilitation\_ 이 OO 21047

## Cephalometric analysis



Z E A H  
DENTAL HOSPITAL